



Caso Clínico
12 enero 2011

Evolución

Acude al mes y medio a consulta para ver resultados. Esta asintomática y le desaparecieron las adenopatías.

- TSH, T4 y T3: Normales.
- Beta2microglobulina: Negativa.
- ECA: Normal.
- Serologías: VHB, VHC, VIH, CMV, E-B, Toxoplasmosis, Tularemia, Brucella: Negativas.
- Ecografía abdominal: Normal.
- Ecografía tiroidea: Aumento ligero de glándula tiroides. Quiste en istmo de 3mm.

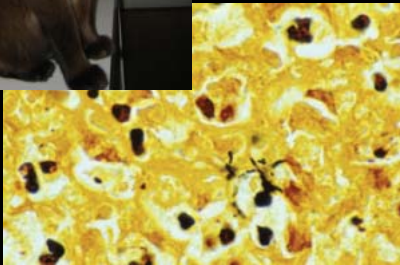
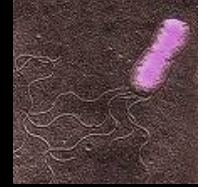Serología: Bartonella: 1/2048.

Enfermedad por arañazo de gato (Linforeticulosis benigna)



Enfermedad por arañazo de gato

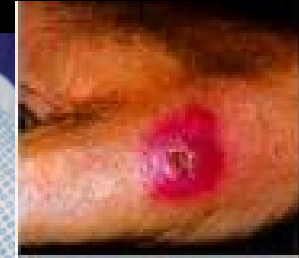
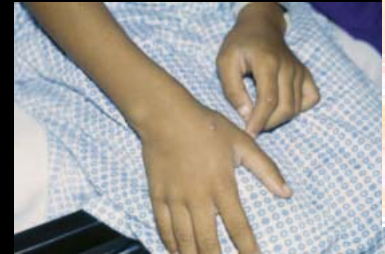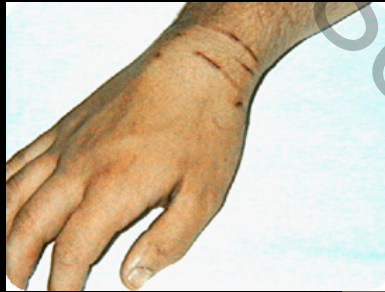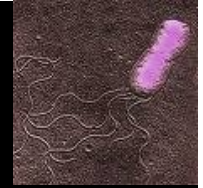Aspectos generales



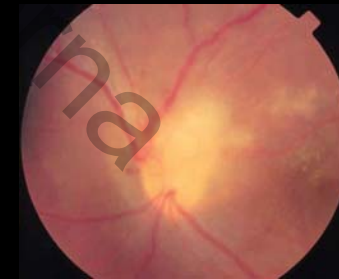
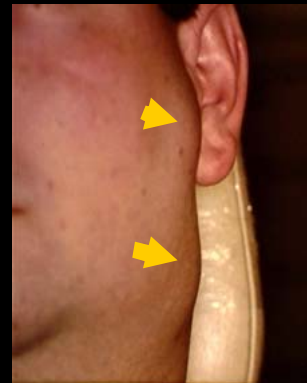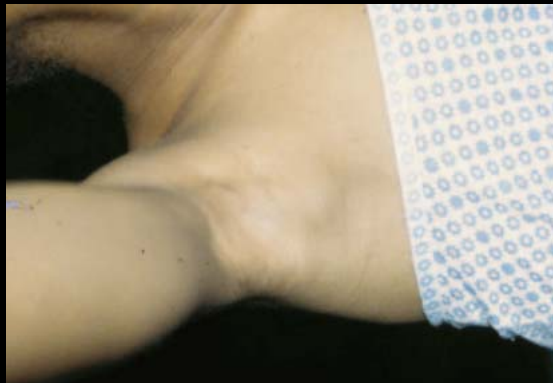- *Bartonella henselae*.
- Bacilo Gram negativo.
- Contagio por exposición a gatos jóvenes infestados de pulgas (*Ctenocephalides felis*).
- Crecimiento lento (1 a 4 semanas) en medios con sangre con atmósfera de CO_2 ...

Enfermedad por arañazo de gato

Manifestaciones clínicas



Se producen adenopatías regionales dolorosas que duran de semanas a meses tras sufrir un arañazo de un gato, a veces el cuadro se generaliza. No es frecuente la fiebre. Si hay afectación del estado general. Otras manifestaciones serían meningitis, encefalitis, mielitis transversa, hepatitis, osteomielitis ... o afectación ocular.

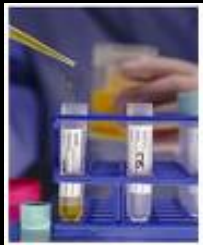

Enfermedad por arañazo de gato

Diagnóstico



Para el diagnóstico hay que tener una alta sospecha, especialmente ante la presencia de adenopatías, lesión cutánea y contacto con gatos.



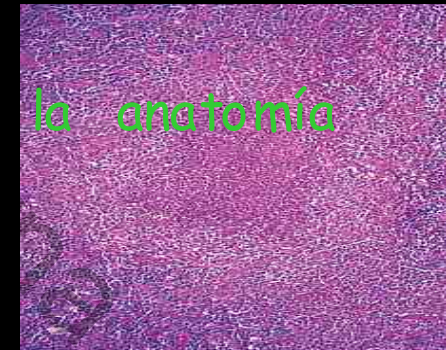
La serología es positiva en el 70-90%.

IFA >1/256 (I. Aguda).

La confirmación diagnóstica se obtiene con la anatomía patológica.



Los cultivos rara vez son positivos.



Enfermedad por arañazo de gato

Diagnóstico



TABLE 3 Diagnostic Criteria for *B henselae* Infection

Three of 4 of the following:

1. Cat or flea contact regardless of presence of inoculation site
2. Negative serology for other causes of adenopathy, sterile pus aspirated from a node, a positive PCR assay, and/or liver/spleen lesions seen on CT scan
3. Positive enzyme immunoassay or IFA assay with a titer ratio of $\geq 1:64$
4. Biopsy showing granulomatous inflammation consistent with CSD or a positive Warthin-Starry silver stain

Diagnostic criteria are adapted from Margileth.¹²⁰

Enfermedad por arañazo de gato

Tratamiento



Se suele resolver de forma espontánea.

TRATAMIENTO:



Azitromicina 500 mg./día el primer día seguido de 250 mg./día durante otros 4 días.

Otras opciones: **Rifampicina. Doxiciclina. Ciprofloxacino.**

Para las formas sistémicas sirve la **Gentamicina.**