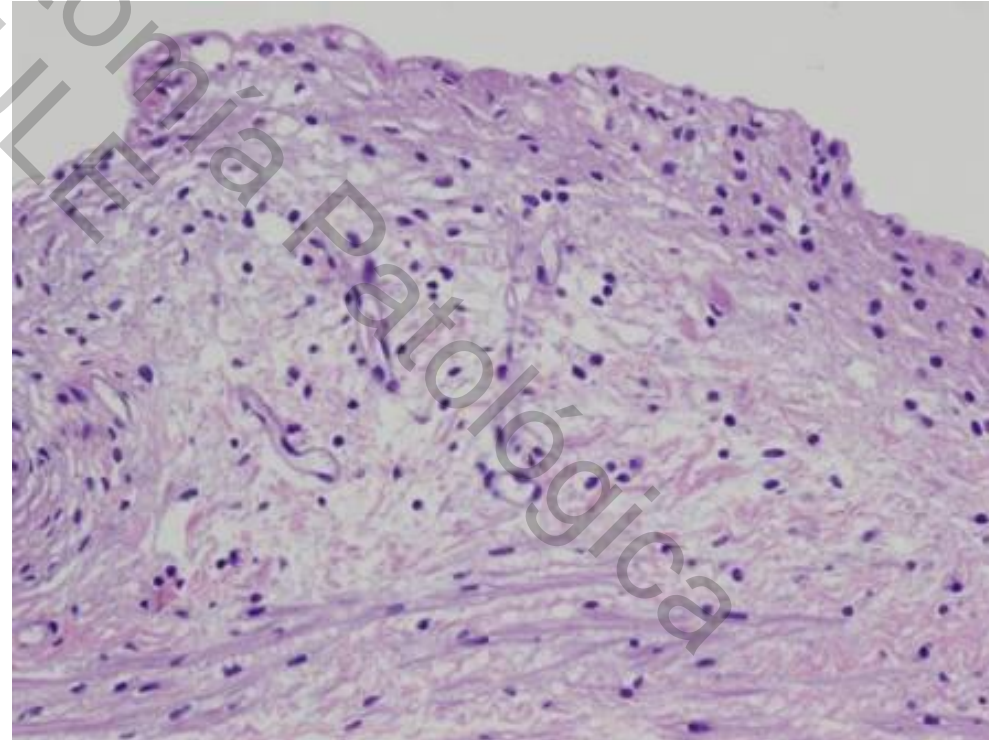
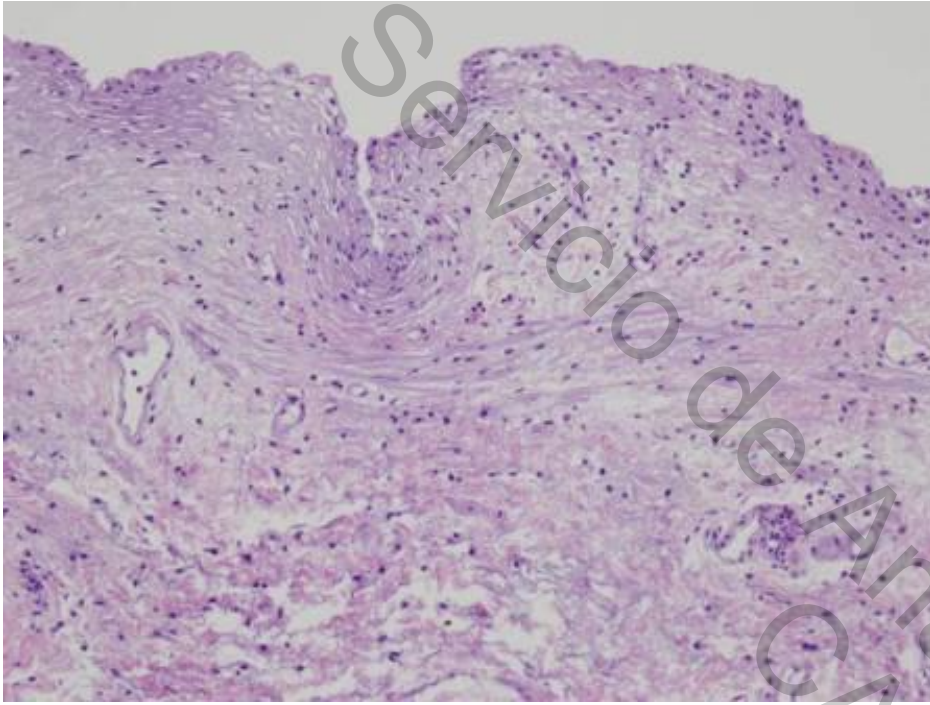


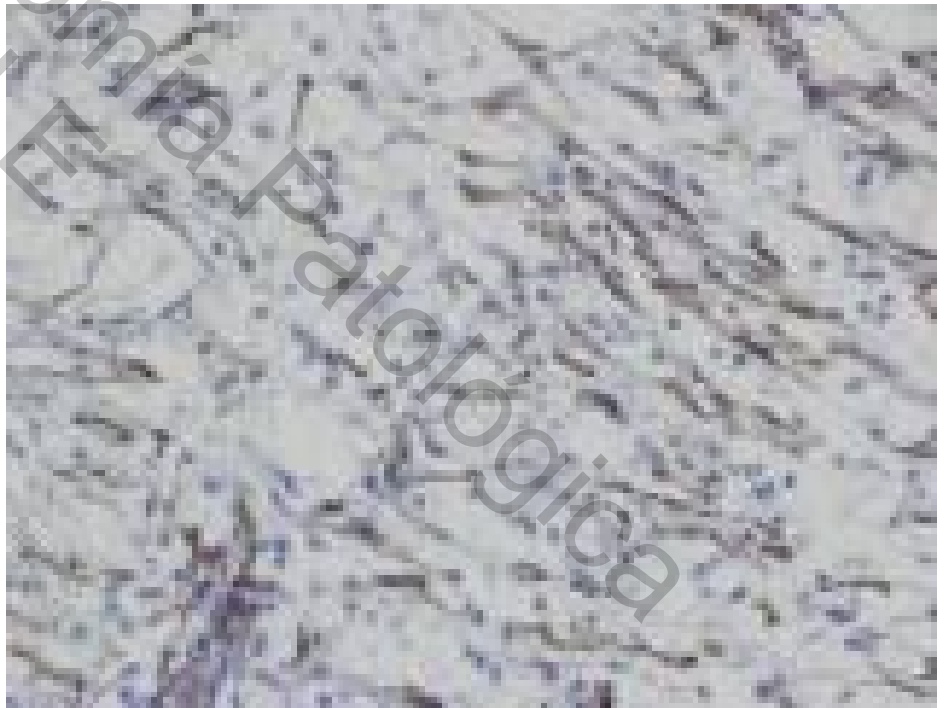
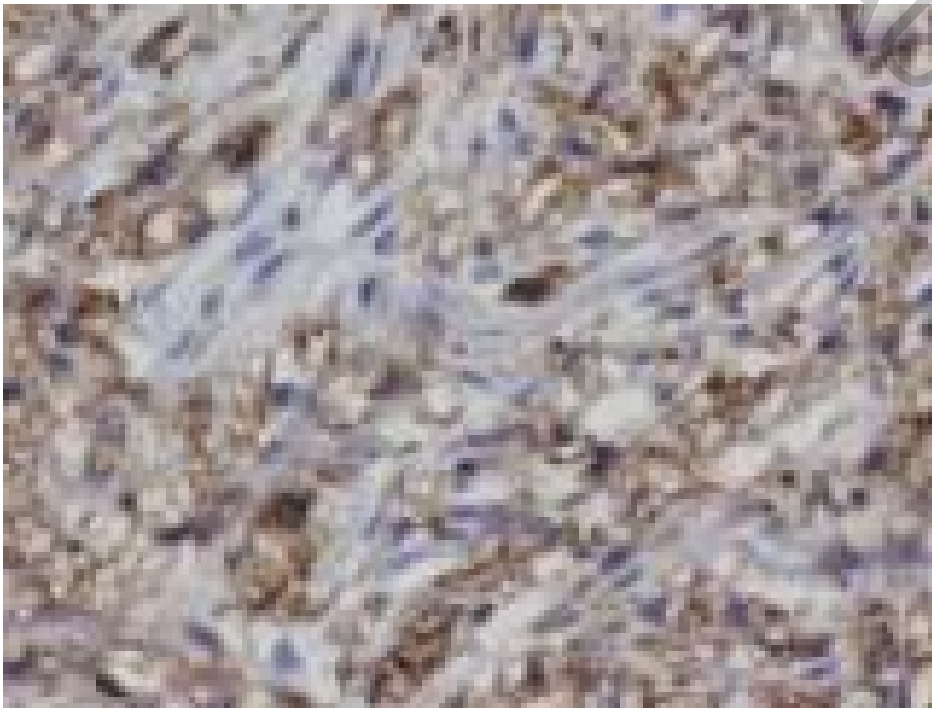
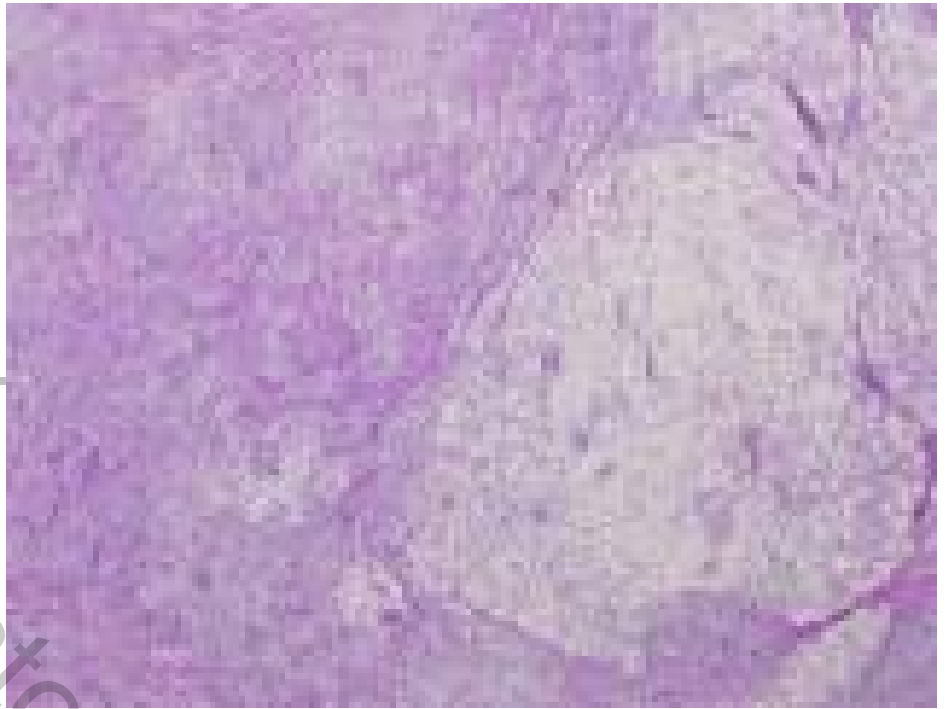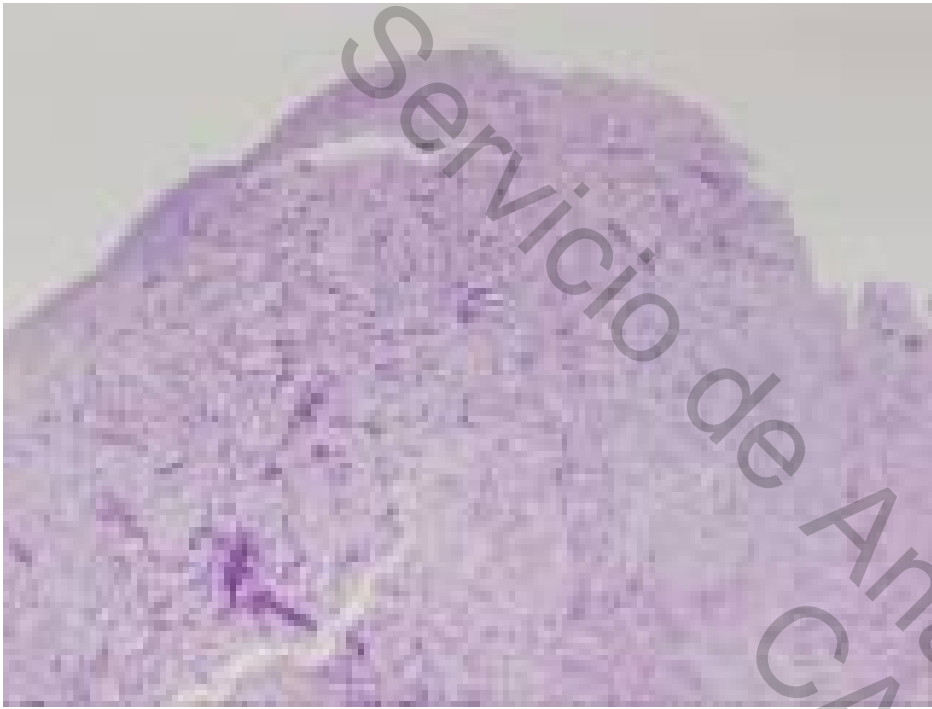
ESTUDIOS ANATOMOPATOLOGICOS (I)

- 01C5132 Líquido pleural: Inflamación crónica
- 01C6222 Líquido pleural: Inflamación crónica
- 01C6851 Líquido pleural: Inflamación crónica
- 01C7263 Líquido pleural: Inflamación crónica
- 94B1824 Struma ovarii
- 99B2757 Legrado: Endometrio compatible con un día 23
- 01B6076 Legrado: restos coriales
- 01B7158 Legrado: Tejido decidual
- 01B7408 Biopsia pleural: Pleuritis fibrinosa en fase de organización con proliferación fibroblástica

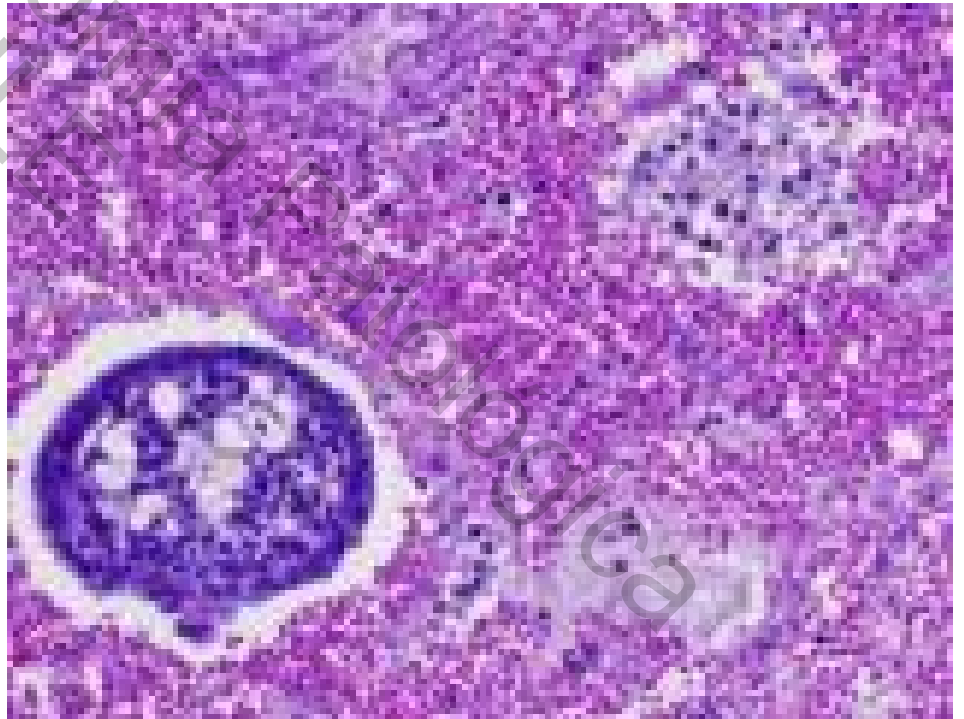
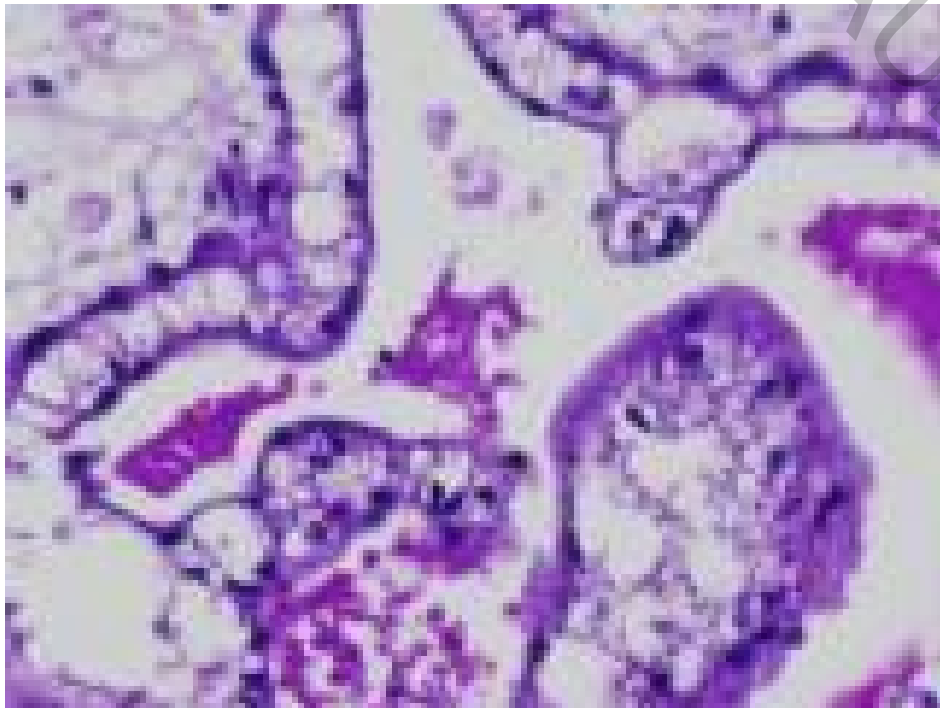
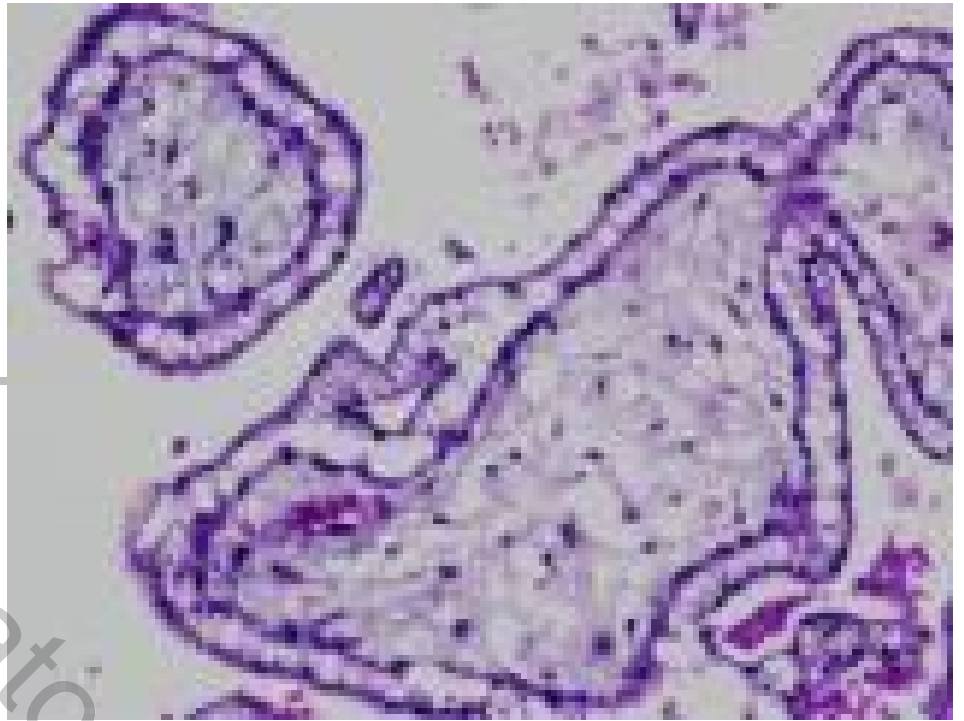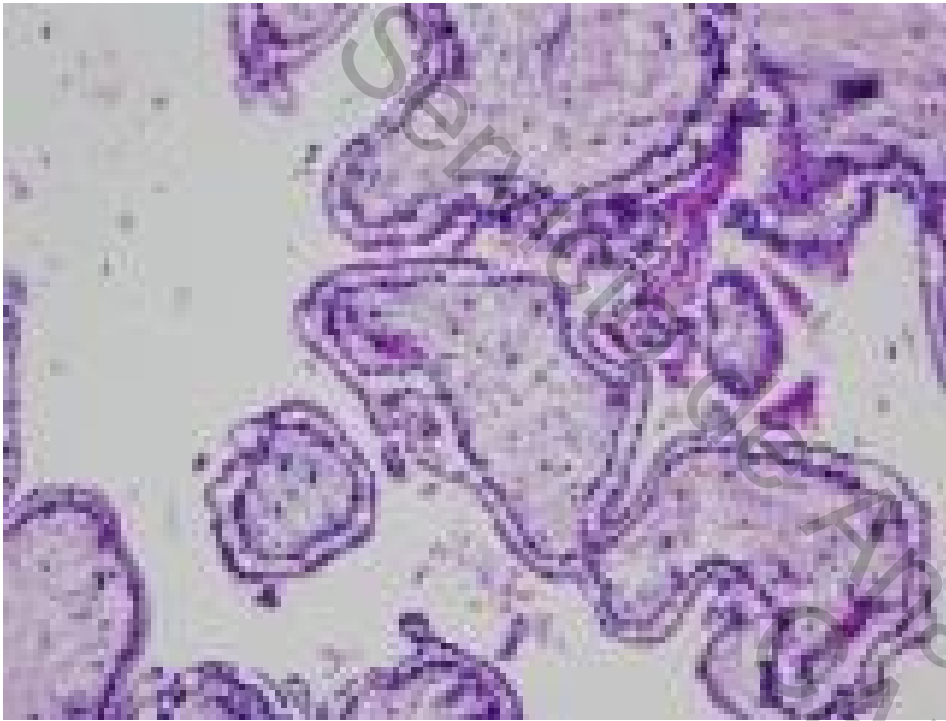


ESTUDIOS ANATOMOPATOLOGICOS (II)

- 01C13915 Líquido pleural: Inflamación crónica
- 01C13694 Líquido pleural: Inflamación crónica
- 02C2154: Líquido pleural: Inflamación crónica
- 02C5503: Líquido pleural: Inflamación crónica
- 02C8641 Líquido ascítico: Inflamación crónica. Histiocitos espumosos
- 02C12997 Líquido ascítico: Inflamación crónica.
- 01P1297 PAAF masas peritoneales: escasos histiocitos
- 01B15622 A: grasa intestinal. B: ováριο. C: pared de útero. D: peritoneo. Acúmulos de histiocitos espumosos.
- E: vejiga: inflamación crónica
- 02B5570: Biopsia peritoneal: Acúmulos de histiocitos espumosos. **Nota**
- 02B13111 Proliferación histiocitaria benigna de probable naturaleza reactiva.
- **Addendum**



Servicio de Anatomía Patológica
CAULE





DIAGNOSTICO

- PROLIFERACION
HISTIOCITARIA BENIGNA
DE PROBABLE
NATURALEZA REACTIVA